

INTRODUCTION

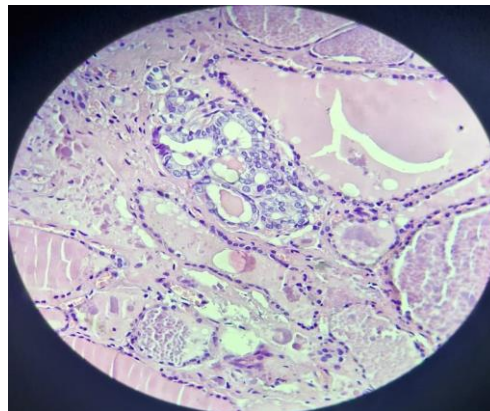
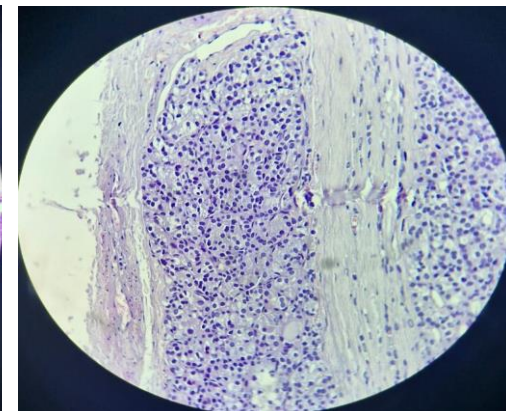
L'association de cancers différenciés de la thyroïde de type histologique différents sur un même spécimen n'a pas été rapportée dans la littérature à notre connaissance.

MATERIELS ET METHODES

Il s'agit d'une patiente opérée d'une thyroïdectomie totale avec découverte sur l'examen anatomopathologique de deux carcinomes différenciés vésiculaire et papillaire.

RESULTATS / OBSERVATION

- Il s'agit d'une patiente âgée de 44 ans sans antécédents particuliers qui a consulté pour une tuméfaction basi-cervicale antérieure évoluant depuis 9 mois.
- **Examen clinique:** Présence d'une tuméfaction de la loge thyroïdienne gauche de 5 cm de grand axe, ferme, mobile à la déglutition et bien limitée, sans adénopathies cervicales palpable.
- Le **bilan biologique** thyroïdien a été normal.
- **L'échographie cervicale:** A montré un nodule lobaire gauche iso-échogène hétérogène de 5 cm de diamètre et bien limité, classé EU-TIRADS 3. Le lobe droit a été sans anomalies.
- La patiente a bénéficié d'une **lobo-isthmectomie gauche**, l'examen histologique extemporané n'a pas été contributif.
- **L'examen anatomopathologique** de la pièce opératoire avec étude immunohistochimique (Photo 1): a conclu à un carcinome vésiculaire avec invasion vasculaire et capsule thyroïdienne saine.
- La patiente a eu une **totalisation** secondaire de la thyroïdectomie.
- **L'examen histologique** de la pièce de lobectomie droite (Photo 2): a montré 2 foyers de microcarcinome papillaire infra-millimétriques.
- **Evolution:** Les suites opératoires ont été favorables.
- La patiente a eu une **irathérapie** à la dose de 100 mCi avec obtention d'une carte blanche isotopique.

**Photo 1** : Carcinome vésiculaire**Photo 2** : Carcinome papillaire**DISCUSSION / CONCLUSION**

L'association des deux carcinomes thyroïdiens de types histologiques différents sur un même spécimen est exceptionnelle et n'a pas été rapportée dans la littérature à notre connaissance. Ce cas clinique pourrait être le premier cas rapporté.