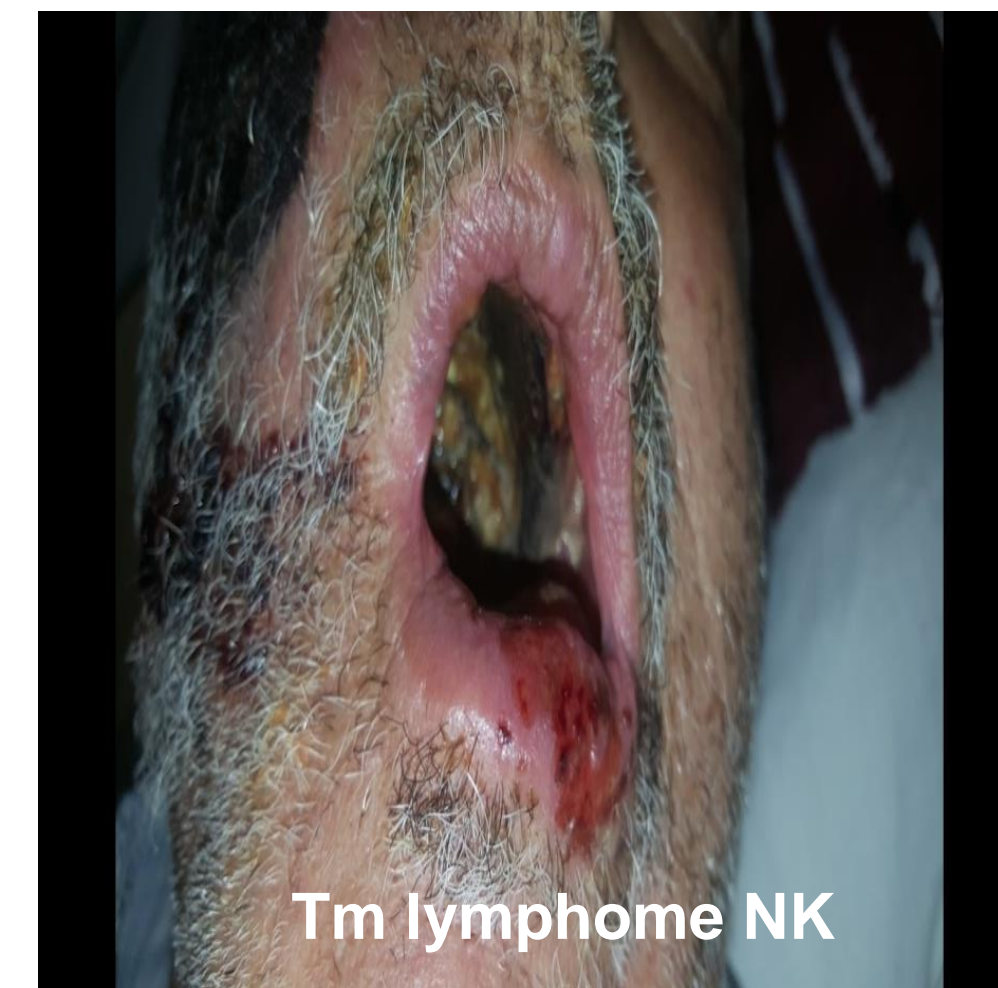
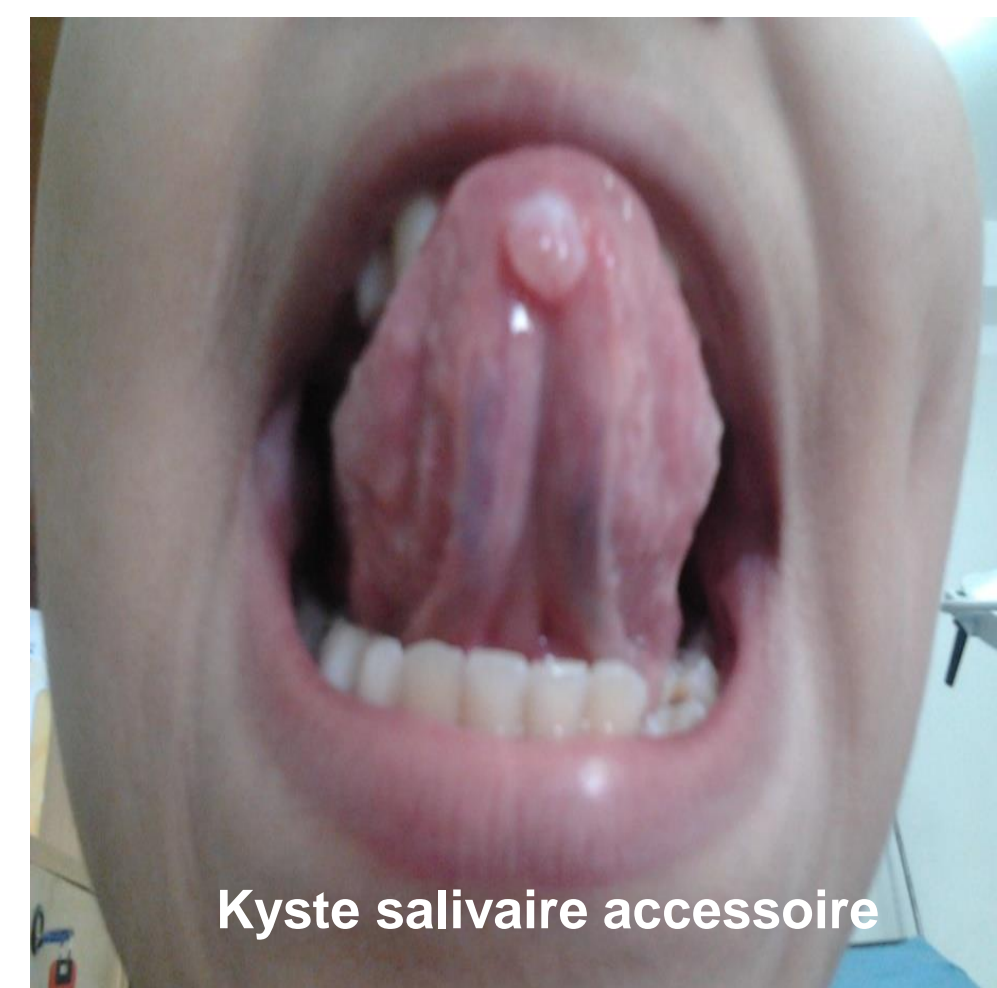


# Titre Poster Prise en charge chirurgicale des pathologies tumorales de la cavité orale, à propos d'une série de cas.

Auteur, Co-auteur(s) A. Bourihane <sup>1</sup>, H. Hammoud <sup>1</sup>.

## Abstract

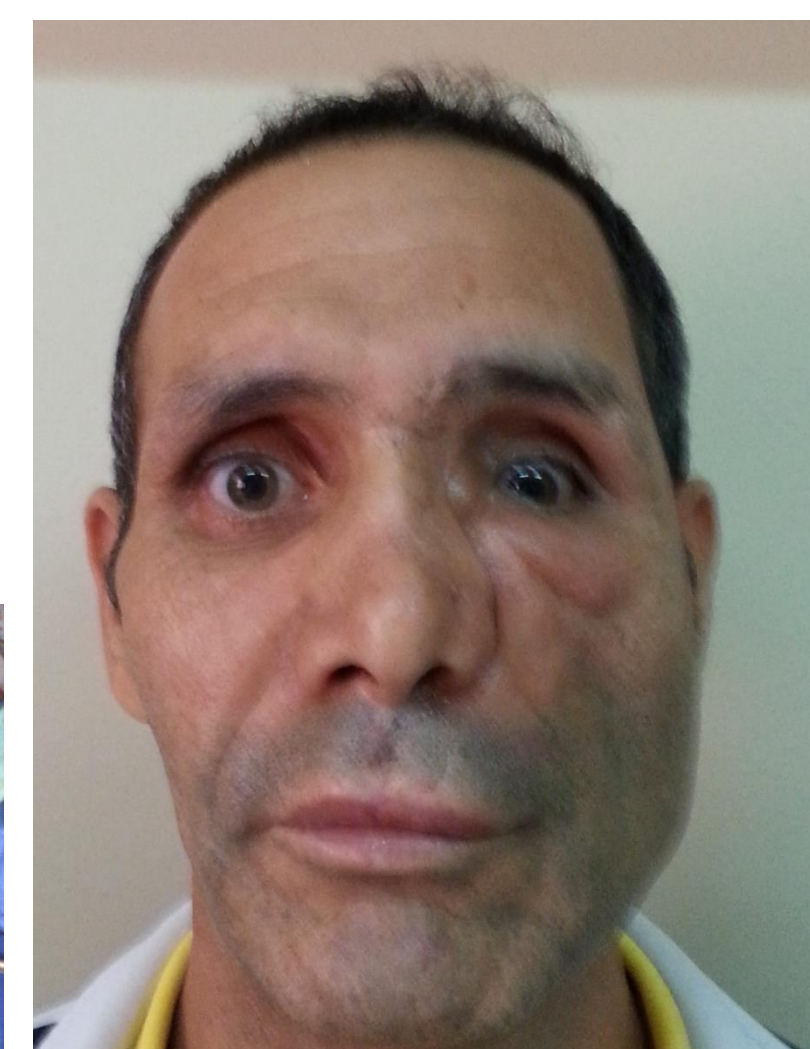
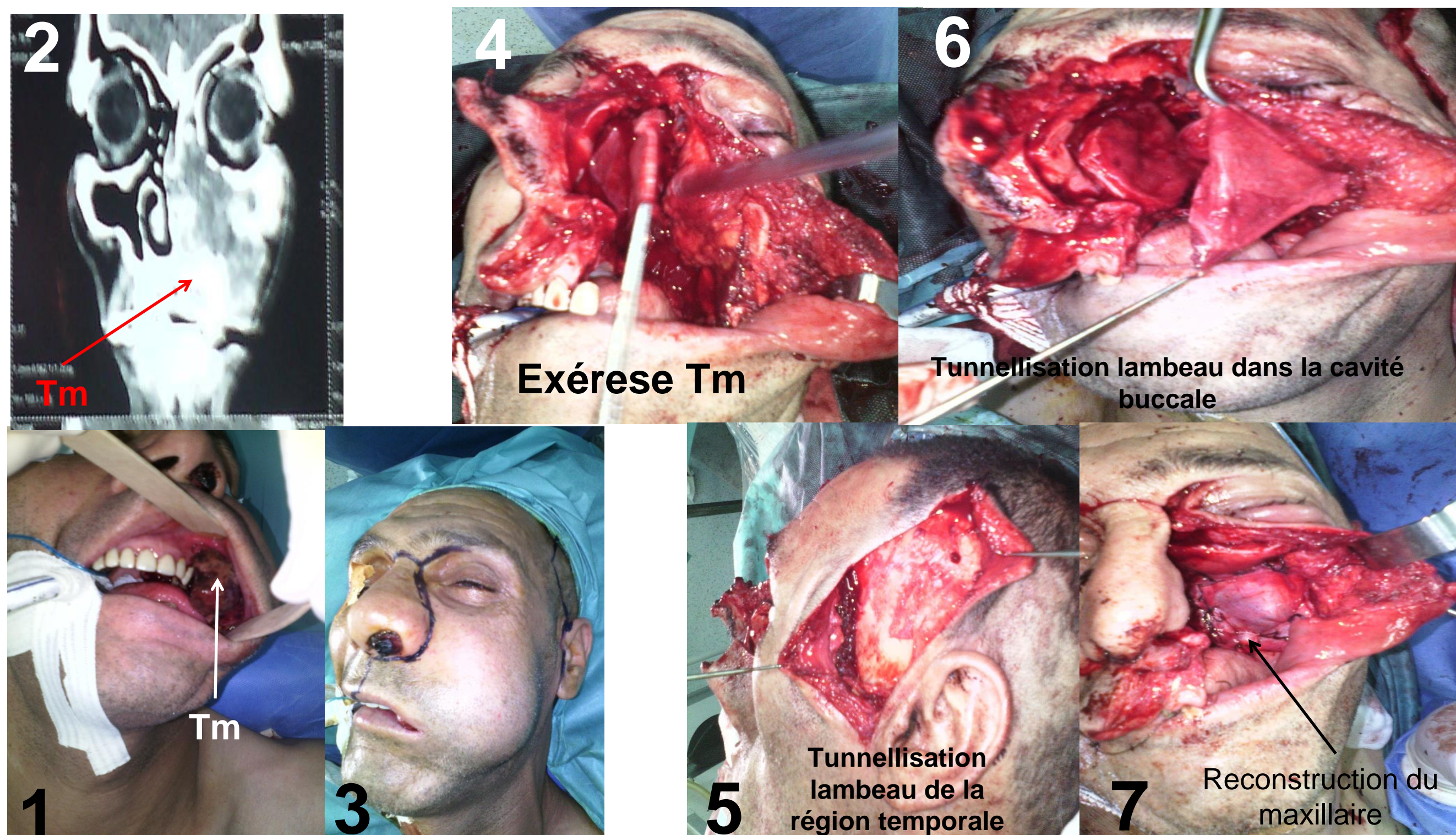
Les tumeurs de la cavité orale sont d'évolutions rapide très agressives avec par fois des conséquences grave si mâle prise en charge. Ils sont souvent l'apanage des personnes agés et de'orgine diverses avec une predominence des tumeurs cancreuse telle le carcinome epidermoide et le carcinome adenoide kystique.



## Objectifs

L'interet de cette E-poster est de montré la prise en charge des pathologie tumorale dans notre service

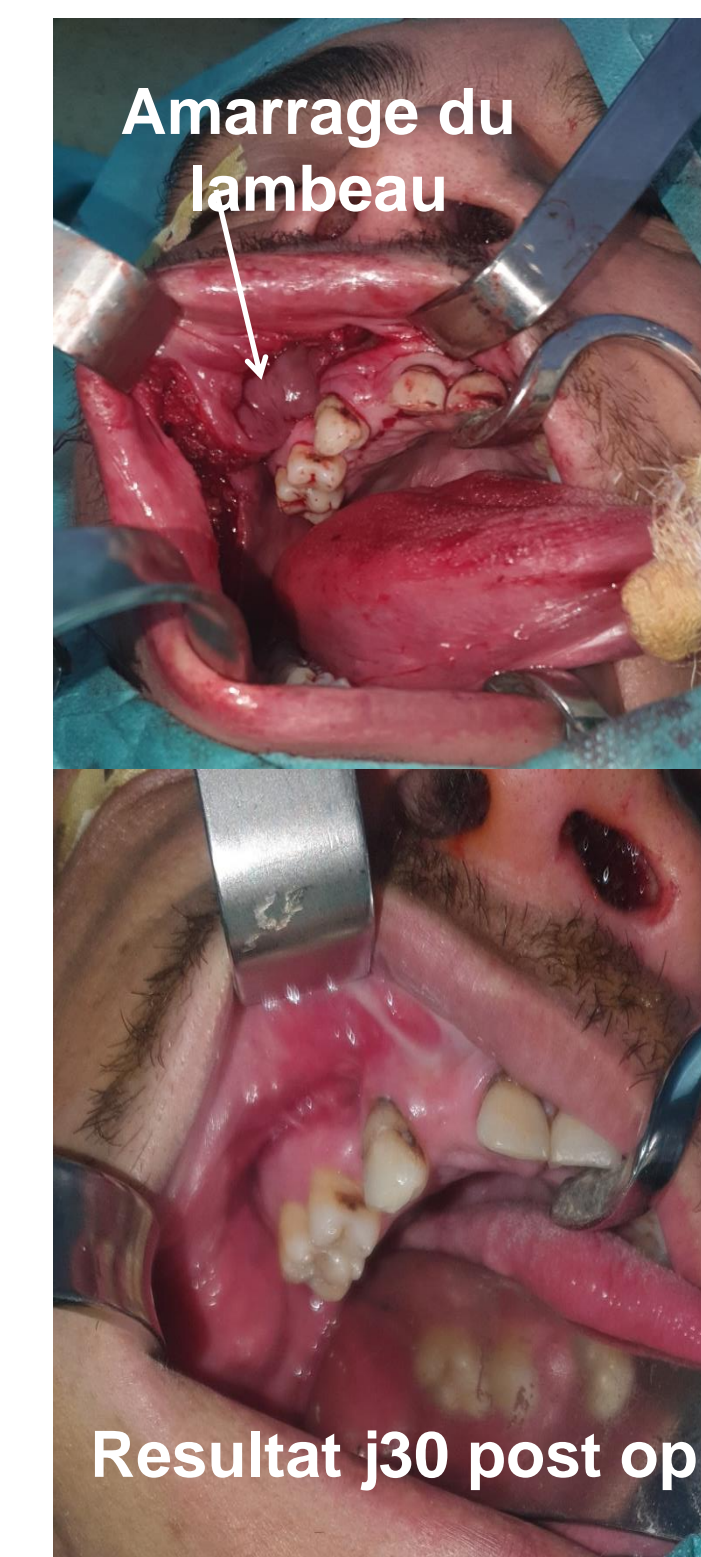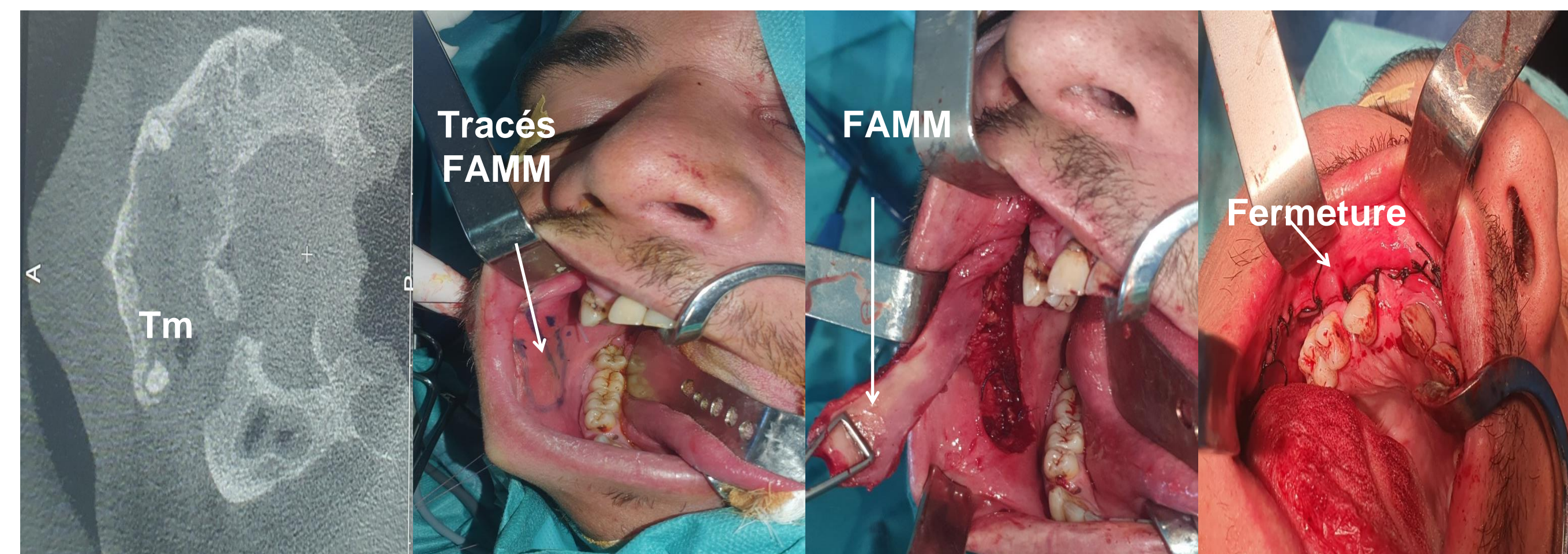
**Cas clinique :** patient agé de 52 ans pressente carcinome épidermoide T4N2M0 , maxillectomie réglé avec reconstruction par un lambeau du muscle temporal + évidement cervicale ganglionnaire fonctionnel bilatérale.



## Résultats

Prédominance des hommes 73%; l'âge moyen de 62 ans. Les tumeurs malignes de la langue sont à (65 %). Le Motif de consultation le plus fréquent était ulcération à évolution latente. Le traitement était chirurgical dans 100 %.

**Cas clinique :** patient agé de 36 ans opéré pour tumeur kystique vestibulaire avec lyse osseuse ayant entrainer une PDS importante et CBS. Reconstruction par un lambeau FAMM



## Méthodes et Matériels

Une étude dans notre service de jan/ 2018 à déc/2022 qui porte sur 22 patients des deux sexes qui présentent des tumeurs malignes de la cavité orale avec atteinte par fois extension locorégionale confirmé par un bilan radiologique. Le TRT était chirurgie dans 100% des cas. +svt RCC.

## Conclusion

La population masculine est la plus touché favorisé par le mode d'alimentations et tabac ...etc, le carcinome épidermoïde est le plus fréquent La pris en charge tardive conduit souvent à un TRT radical qui est lourd avec des séquelles graves pour le patient.

## Références

Pierre BANZET , Jean-Marie SERVANT. Chirurgie plastique reconstructrice et esthétique.2005