

# Titre: La cicatrisation dirigée : moyen simple pour la réparation d'une perte de substance complexe (case report)

Auteurs: M. Ben Rejeb 1, J. Kechiche 1, O. Mejri 1, Z.F. El Messioui 1, N. Abdelmoula 1, R. Mani 1, S. Ayachi 1, A. Slama 1.1Service De Chirurgie Maxillo-Facial Sahloul-Sousse - Sousse (Tunisie)

## Abstract

En chirurgie réparatrice, la cicatrisation dirigée est considérée comme un traitement à part entière pouvant servir dans des situations complexes, et non comme une abstention thérapeutique. Malgré une simplicité apparente, en poser l'indication et en suivre l'évolution nécessite une certaine expérience.

## Objectifs

- Mettre l'accent sur l'importance de la cicatrisation dirigée dans la réparation d'une perte de substance complexe et étendue .

## Méthodes et Matériels

- Nous rapportons le cas d'une patiente qui s'est présentée avec une tumeur cutanée de la région occipito-cervicale étendue jusqu'en temporo-pariétal gauche

## Résultats

- **Age et sexe:** Patiente de la soixantaine
- **Motif de consultation:** une tumeur cutanée de la région occipito-cervicale étendue jusqu'en temporo-pariétal gauche. La lésion exophytique faisait 24 cm de grand axe et 7 cm d'épaisseur.
- **La TDM cérébrale:** ne montrait pas des signes d'infiltration osseuse sous-jacente.

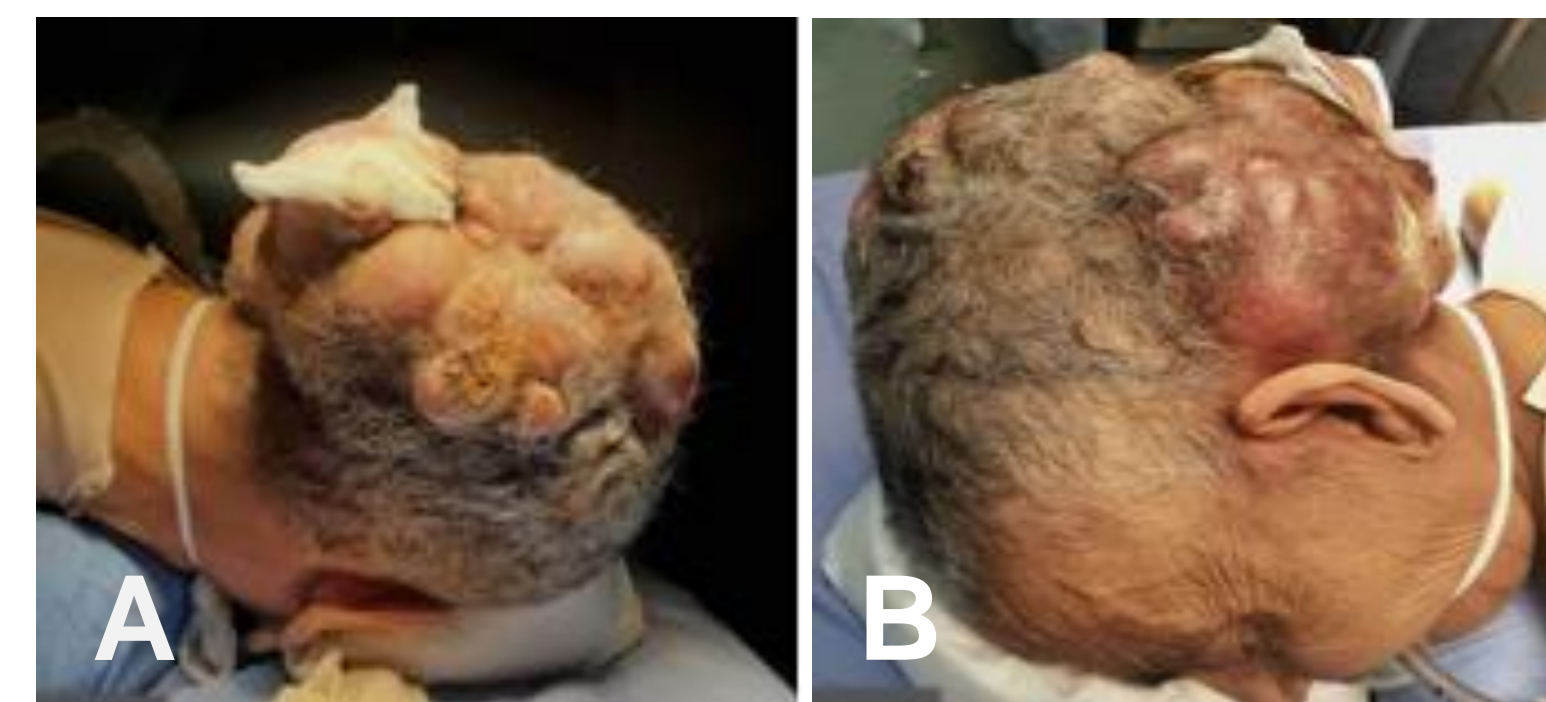
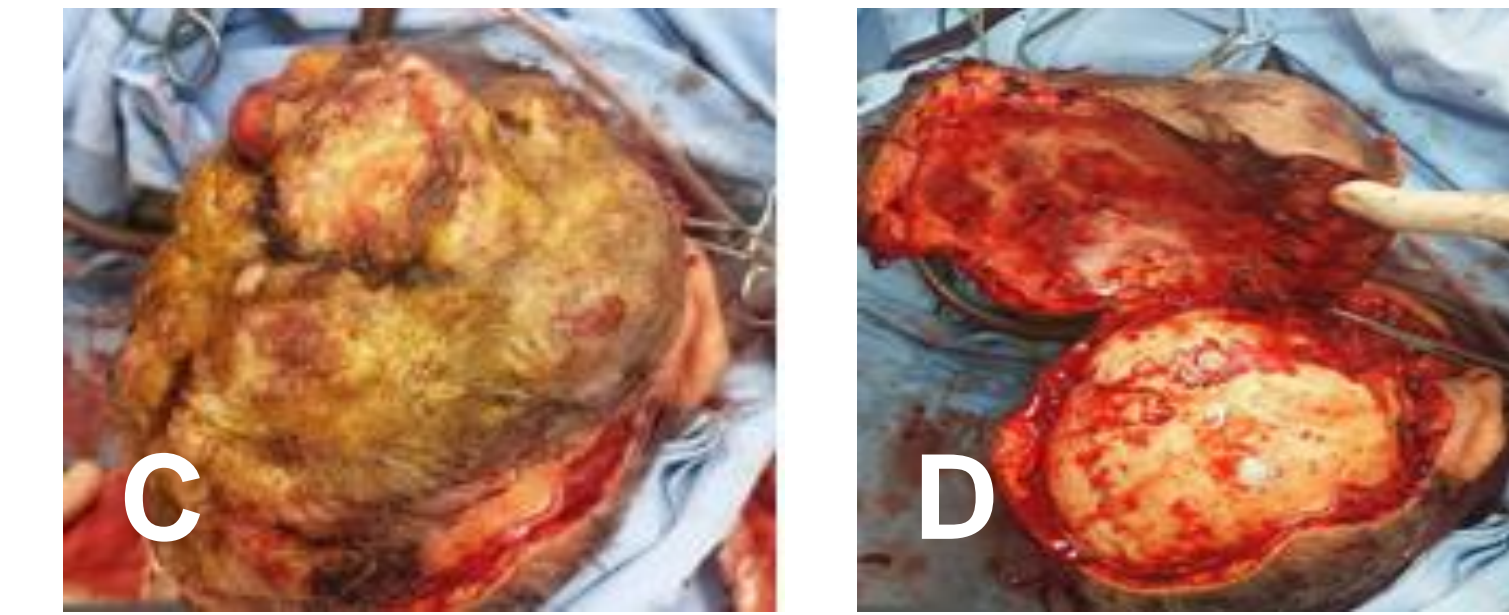


Fig A et B: lésion exophytique de la région occipito-cervicale étendue en temporo-pariétal gauche

## Résultats

- **Traitement:** L'exérèse tumorale réalisée à 1 cm de marges latérales, emportant le périoste en profondeur qui était infiltré par la tumeur. l'os étant grignoté en peropératoire sur une surface de 3x3 cm, un fraisage de la table externe était réalisé. (fig C-D)



La perte de substance (PDS) étant étendue (26x18x20cm) et complexe (SCALP et table externe de l'os sous-jacent), la décision était de procéder à la cicatrisation dirigée par la trépanation de la corticale externe sur la surface de la PDS.

- **Evolution:** Un bourgeonnement complet était obtenu à 1 mois post-opératoire . La couverture par une greffe de peau mince prélevée de la face externe de la cuisse et l'évolution était marquée par la prise totale de la greffe.

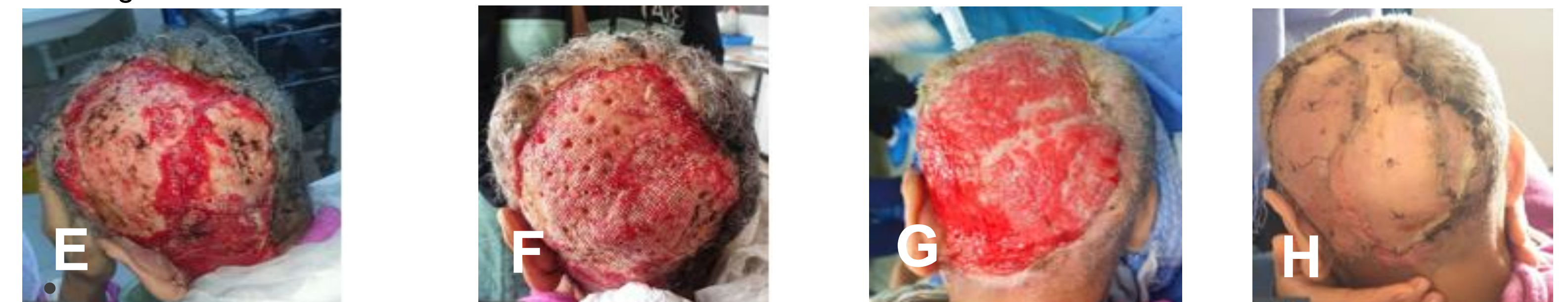

Fig E :PDS étendue et complexe(scalp et corticale externe de l'os).Fig F: trépanation de la corticale externe. Fig G:bourgenement à 1 mois post opératoire. Fig H: greffe de peau mince

- **L'examen histopathologique** définitif était en faveur d'un carcinome trichilemmal complètement réséqué.

## Conclusion

- ✓ La cicatrisation dirigée est une méthode chirurgicale à part entière, consistant à utiliser au mieux les processus de cicatrisation spontanée afin d'obtenir un bourgeon de granulation, qui sera le support d'une repousse cutanée à partir des berges ou d'une greffe de peau.
- ✓ un suivi régulier du patient, et une coopération particulière de ce dernier restent cependant obligatoires pour un résultat optimal

## Références

LWound Healing After Fractional Skin Harvesting Champlain et al, Dermatologic Surgery 48(10):p 1083-1088, October 2022..