

Abstract

Introduction : Le m lanome nasosinusien est une tumeur maligne secondaire   une transformation et prolif ration incontr l e de m lanocytes. C'est une tumeur rare qui repr sente 3   4 % des cancers des cavit s nasales et des sinus.

M thodes : Nous rapportons un cas de m lanome nasosinusien op r  au service ORL et CCF du CHU Habib Bourguiba de Sfax-Tunisie en 2024.

R sultats : Il s'agit d'une femme de 63 ans, hypertendue, qui consultait pour une  pistaxis r cidivante gauche depuis 3 mois. L'endoscopie nasale a objectiv e une formation bourgeonnante charnue polylo ide, pigment e et achromique ros  au niveau de la fosse nasale gauche. Une biopsie  tait en faveur d'un m lanome. Une IRM du massif faciale a objectiv  un  paississement tumoral du sinus maxillaire gauche qui s'entend   la fosse nasale et des cellules ethmo dales en hyper signal T1 et hypo signal T2. Un bilan d'extension n gatif et la tumeur  tait class e T3N0M0. Elle a  t  op r e par voie endonasale, elle a eu une ex r se tumorale avec m atotomie moyenne gauche et ethmoidectomie ant rieure et post rieure fonctionnelle et sinusotomie frontale DRAF I avec   l'examen anatomopathologique d finitif et immunohistochimie des cellules tumorale fortement positives pour les prot ines S100 et irr guli rement positive pour HMB45 en faveur d'un m lanome .Les suites op ratoires  taient simples et limites chirurgicales  taient saines. La patiente a  t  adress e pour une radioth rapie apr s r union de concertation pluridisciplinaire.

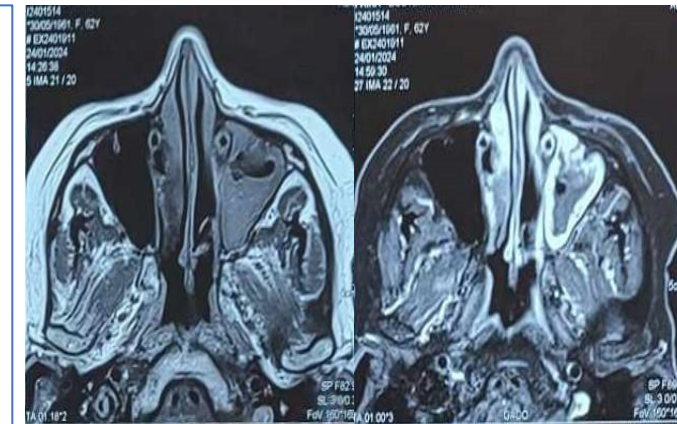
Conclusion : Le m lanome nasosinusien est une tumeur maligne   fort potentiel m tastatiques. Sa prise en charge repose sur la chirurgie et la radioth rapie. Le haut risque de r cidive locor gionale et m tastatique n cessite une surveillance prolong e.

M thodes et Mat riels

Nous rapportons un cas de m lanome nasosinusien op r  au service ORL et CCF du CHU Habib Bourguiba de Sfax-Tunisie en 2024.

Observation

- Femme de 63 ans
- Motif :  pistaxis r cidivante gauche depuis 3 mois.
- Endoscopie nasale : Formation bourgeonnante charnue polylo ide, pigment e et achromique ros  au niveau de la fosse nasale gauche.
- Biopsie : m lanome.
- IRM du massif faciale : Epaisseur tumoral du sinus maxillaire gauche qui s'entend   la fosse nasale et des cellules ethmo dales en hyper signal T1 et hypo signal T2.
- Bilan d'extension n gatif
- Classification TNM : T3N0M0.
- Chirurgie :   voie endonasale
 -   Ex r se tumorale avec m atotomie moyenne gauche et ethmoidectomie ant rieure et post rieure fonctionnelle et sinusotomie frontale DRAF I
- Examen anatomopathologique d finitif et immunohistochimie : cellule tumorale fortement positives pour les prot ines S100 et irr guli rement positive pour HMB45 en faveur d'un m lanome .
- Suites op ratoires : simples et limites chirurgicales  taient saines.
- La patiente a  t  adress e pour une radioth rapie post op ratoire apr s r union de concertation pluridisciplinaire.



IRM du massif faciale : Epaisseur tumoral du sinus maxillaire gauche en hyper signal T1 et hypo signal T2.

Discussion / Conclusion

- ✓ Le m lanome nasosinusien est une tumeur maligne   fort potentiel m tastatiques.
- ✓ Sa prise en charge repose sur la chirurgie et la radioth rapie.
- ✓ Le haut risque de r cidive locor gionale et m tastatique n cessite une surveillance prolong e.